

Abbildung 3: DIE FUSSKNOCHEN

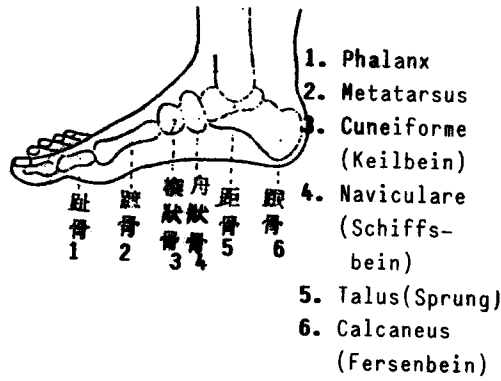


Abbildung 4: DER NIERENMERIDIAN AN FUSS

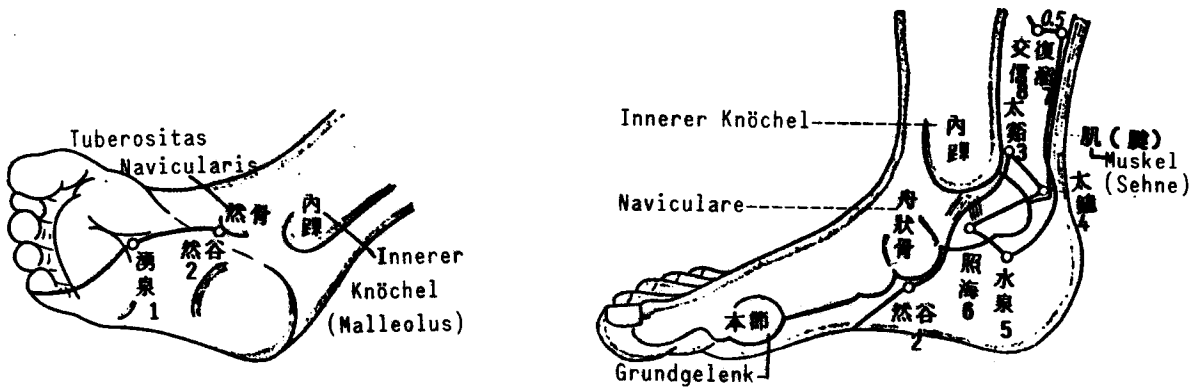


Abbildung 5: DER NIERENMERIDIAN AM UNTERSCHENKEL

